

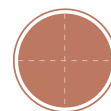
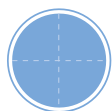
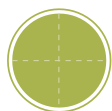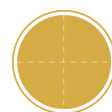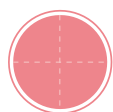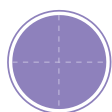
口腔病変クローズアップ

contents

<p>1. 歯肉・歯槽部に異常が見られた症例</p>	<p>8 歯石沈着を伴う浮腫性の歯肉病変</p> <p>01 高橋正光 + 高田 隆</p>	<p>11 骨吸収を伴う歯周病変</p> <p>02 渡邊照代 高橋正光 + 宮内睦美 高田 隆</p>	<p>16 ブラッシングによる歯肉退縮</p> <p>03 渡邊照代 高橋正光 + 宮内睦美 高田 隆</p>
<p>19 口腔粘膜の乾燥</p> <p>04 高木紀子 高橋正光 + 北川雅恵 高田 隆</p>	<p>22 妊婦に見られた歯肉腫脹</p> <p>05 山田京子 林 正規 + 工藤保誠 高田 隆</p>	<p>25 口腔清掃不良と関係した歯肉腫瘍</p> <p>06 高木紀子 高橋正光 + 工藤保誠 高田 隆</p>	<p>28 水疱様皮疹を伴う剥離性歯肉病変</p> <p>07 山越道代 山上修介 + 宮内睦美 高田 隆</p>
<p>32 網の目状の白色歯肉病変</p> <p>08 高木紀子 高橋正光 + 小川郁子 高田 隆</p>	<p>35 斑状の白色歯肉病変</p> <p>09 小野奈弥子 西尾俊彦 + 小川郁子 高田 隆</p>	<p>38 乳児に見られた白色歯槽部病変</p> <p>10 菊田美香 甲原玄秋 + 宮内睦美 高田 隆</p>	<p>41 喫煙者に見られた着色歯肉病変</p> <p>11 渡邊照代 高橋正光 + 高田 隆</p>
<p>44 ブリッジ支台歯周囲に見られた着色歯肉病変</p> <p>12 渡邊照代 高橋正光 + 宮内睦美 高田 隆</p>	<p>47 広範な着色を伴う歯肉病変</p> <p>13 高木和葉 小野田紀生 + 小川郁子 高田 隆</p>	<p>50 降圧剤服用患者に見られた歯肉腫脹</p> <p>14 山田京子 林 正規 + 工藤保誠 高田 隆</p>	<p>53 歯間乳頭部に生じた顆粒状腫瘍</p> <p>15 菊田美香 甲原玄秋 + 北川雅恵 高田 隆</p>
<p>56 難治性の潰瘍を伴う粘膜腫瘍</p> <p>16 安藤あずさ 佐々木晶浩 + 工藤保誠 高田 隆</p>	<p>60 両側下顎舌側に生じた複数の隆起</p> <p>17 高木紀子 高橋正光 + 小川郁子 高田 隆</p>	<p>62 排膿を伴う歯肉の小腫瘍</p> <p>18 渡邊照代 高橋正光 + 宮内睦美 高田 隆</p>	<p>65 痛みを伴う歯肉の小潰瘍</p> <p>19 高木紀子 高橋正光 + 宮内睦美 高田 隆</p>

<p>2. 舌・口底部に異常が見られた症例</p>	<p>70 喫煙者に見られた舌背の 黒色病変</p> <p>高木紀子 高橋正光 + 小川郁子 高田 隆</p>	<p>73 小児の舌下面に生じた 小腫瘍</p> <p>安藤あずさ 佐々木晶浩 + 小川郁子 高田 隆</p>	<p>76 口底部に生じた半透明の 膨隆</p> <p>藤掛文恵 湯浅裕子 翠川鎮生 翠川伊都子 + 工藤保誠 高田 隆</p>
<p>79 咬傷部に生じた小腫瘍</p> <p>岸田麗子 田中五郎 + 宮内睦美 高田 隆</p>	<p>82 生下時から見られた 小児の舌腫瘍</p> <p>菊田美香 甲原玄秋 + 北川雅恵 高田 隆</p>	<p>3. 口蓋に異常が見られた 症例</p>	<p>86 要介護者に見られた 口腔粘膜の白色病変</p> <p>一之瀬くにこ 馬見塚賢一郎 + 工藤保誠 高田 隆</p>
<p>89 無痛性の口蓋部 隆起性病変</p> <p>渡邊照代 高橋正光 + 工藤保誠 高田 隆</p>	<p>92 ゆっくりと増大した 口蓋部腫瘍</p> <p>高木和葉 小野田紀生 + 小川郁子 高田 隆</p>	<p>4. 頬部に異常が見られた 症例</p>	<p>98 黄白色顆粒状の 頬粘膜病変</p> <p>高木紀子 高橋正光 + 工藤保誠 高田 隆</p>
<p>101 赤色の頬粘膜腫瘍</p> <p>高木和葉 小野田紀生 + 小川郁子 高田 隆</p>	<p>5. X線で異常が見られた 症例</p>	<p>106 失活歯根尖部のX線透 過性病変</p> <p>佐藤亜樹 梅本丈二 + 宮内睦美 高田 隆</p>	<p>110 中心結節破折歯根尖部の X線透過性病変</p> <p>菊田美香 甲原玄秋 + 宮内睦美 高田 隆</p>
<p>113 埋伏歯を入れたX線 透過性病変</p> <p>菊田美香 甲原玄秋 + 工藤保誠 高田 隆</p>	<p>117 骨膨隆を伴う多房性 X線透過性病変</p> <p>佐藤亜樹 梅本丈二 + 工藤保誠 高田 隆</p>	<p>121 多房性嚢胞様のX線 透過性病変</p> <p>佐藤亜樹 梅本丈二 + 北島正二郎 高田 隆</p>	<p>124 ビスフォスフォネート 投与患者に見られた 骨病変</p> <p>安齋加奈子 白淵公敏 + 小川郁子 高田 隆</p>
<p>6. 歯に異常が見られた症例</p>	<p>130 エナメル質の白斑</p> <p>渡邊照代 高橋正光 + 宮内睦美 高田 隆</p>	<p>133 象牙質う蝕</p> <p>渡邊照代 高橋正光 + 宮内睦美 高田 隆</p>	<p>136 楔状欠損</p> <p>渡邊照代 高橋正光 + 小川郁子 高田 隆</p>

<p>column</p>	<p>15 病理診断 ——組織診と細胞診</p> <p>小川郁子</p>	<p>31 ペリオドンタルメディスン ——歯周病と全身疾患の 関係</p> <p>宮内睦美</p>	<p>95 再生医療と歯科</p> <p>小川郁子</p>
---------------	--	---	-----------------------------------



【著者所属一覧】

【臨床から読む】

- 白淵公敏・安齋加奈子（宮城県・ららら歯科医院）
- 梅本文二・佐藤亜樹（福岡大学医学部 歯科口腔外科学講座）
- 小野田紀生（埼玉県・三愛病院 歯科口腔外科）・高木和葉（千葉県・亀田病院）
- 甲原玄秋・菊田美香（千葉県・千葉県こども病院）
- 佐々木晶浩・安藤あずさ（岐阜県・佐々木歯科）
- 高橋正光・渡邊照代・高木紀子（東京都・高橋歯科矯正歯科）
- 田中五郎・岸田麗子（神奈川県・田中歯科医院）
- 西尾俊彦・小野奈弥子（岩手県・にしお歯科クリニック）
- 林 正規・山田京子（岐阜県・林歯科医院）
- 馬見塚賢一郎・一之瀬くにこ（東京都・馬見塚デンタルクリニック）
- 翠川鎮生・翠川伊都子・湯浅裕子・藤掛文恵（千葉県・みどりかわ歯科クリニック）
- 山上修令・山越道代（北海道・公立芽室病院 歯科）

【病理から読む】

- 高田 隆・宮内睦美・工藤保誠・北島正二郎
（広島大学大学院医歯薬学総合研究科 口腔顎顔面病理病態学研究室）
- 小川郁子・北川雅恵（広島大学病院 口腔検査センター）