

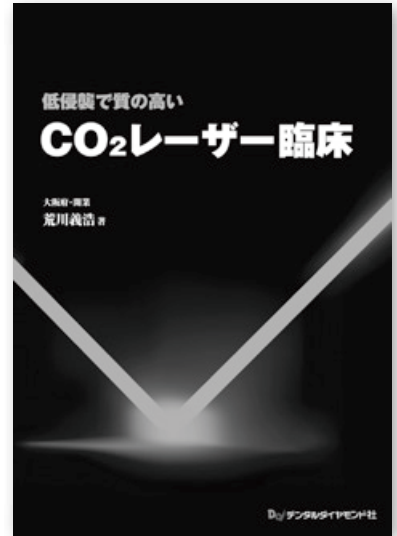
低侵襲で質の高い CO₂レーザー臨床

荒川義浩(大阪府開業) 著

う蝕治療への使い方も解説! 予防歯科時代の最適なツール

CO₂レーザーを用いて行う“質の高い低侵襲治療”を解説した症例集。症例は、う蝕治療や根管処置を含めた硬組織疾患への応用を14例、抜歯や粘膜疾患等に対する軟組織への応用を19例収載している。CO₂レーザーによる低侵襲治療は、術者・患者双方にストレスが少なく、予防歯科時代のツールとして最適。

A4判・100頁・オールカラー 定価(本体7,000円+税)



contents

1章 CO₂レーザーを使用するにあたって

- 歯科用レーザーの種類とその概要
- CO₂レーザーとは
- 日常臨床にCO₂レーザーを使用する目的
- CO₂レーザーの最大の特徴は
照射部位から離して使用できること
- CO₂レーザーミラーテクニックとは
- CO₂レーザーを安全に使用するために

2章 低侵襲治療の質を高めるCO₂レーザー

- 軟組織疾患における質の高い低侵襲外科処置
- 低侵襲う蝕治療にはCO₂レーザーと
タービンマイクロモータを併用
- 質の高い低侵襲う蝕治療を実現するために
- CO₂レーザーで低侵襲治療をブランド化
術中の写真をタイムリーに用いて説明

3章 臨床例 硬組織

- 乳歯咬合面う蝕
- 乳歯隣接面う蝕
- 幼若永久歯咬合面う蝕
- 永久歯慢性う蝕
- 永久歯隣接面う蝕
- 高齢者根面う蝕
- 修復物の補修
- 乳歯の歯髄切断
- 乳歯の根管処置
- 永久歯の根管処置
- 高齢者の歯牙破折
- 歯冠破折による露髄
- 乳歯の完全脱臼

4章 臨床例 軟組織

- 残根抜歯
- 8 埋伏歯抜歯
- 8 半埋伏歯抜歯
- 8 半埋伏歯抜歯
- 8 半埋伏歯抜歯・7う蝕
- 上唇小帯切除
- 舌小帯切除
- 歯肉形態改善(MGS)
- Blandin-Nuhn嚢胞
- 慢性化嚢胞
- 線維腫
- アフタ性口内炎
- 歯肉切除
- バンド装着・歯肉切除
- メラニン除去
- 審美目的の歯肉切除
- 開窓
- インプラント埋入 他